Per la prevenzione, la diagnosi e la cura di:

➢ *Aterosclerosi* ➢ *Obesità* ➢ *D i a b e t e* ➢ *I p e r t e n s i o n e* ➢ *D i s l i p i d e m i e*

Roma,
15/06/2017

Sig. , Fernando

Età 47 n° 1000-2017

Densitometria Ossea della Colonna Lombare e del Femore

(Eseguita con metodica DEXA: Hologic QDR DELPHI W)

La densità minerale ossea media della colonna lombare (L1-L4) è risultata di 0.995 g/cm^2.
Tale valore corrisponde ad un Z-score di + 0.1 (deviazioni standard rispetto a giovani adulti sani).
La densità minerale ossea del collo del femore è risultata di 0.696 g/cm^2.
Tale valore corrisponde ad un Z-score di - 0.8 (deviazioni standard rispetto a giovani adulti sani).

Conclusioni: Quadro densitometrico lombare è nella norma.
L'analisi del collo del femore ha confermato tale diagnosi.
Utile controllo a distanza.

Medico in formazione specialistica Dr.Pasquale

Prof. Massimo

UNIVERSITA' DI ROMA "TOR VERGATA"
POLICLINICO TOR VERGATA
CENTRO PER L'ATEROSCLEROSI

Nome: , Fernando	Sesso: Femminile	Altezza: 170.0 cm
ID paziente: 1000-2017	Etnia: Bianco	Peso: 82.0 kg
Data di nascita: 07 Ottobre 1969		Età: 47

Medico di riferimento:

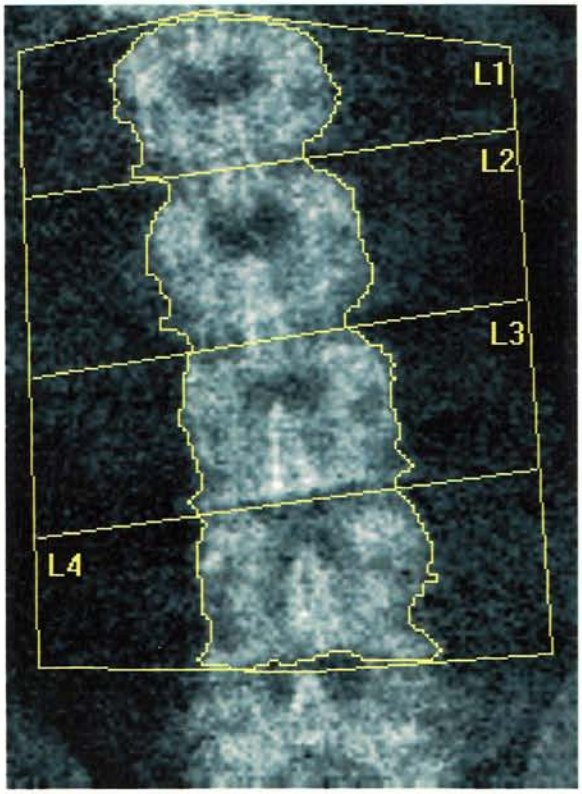

k = 1.133, d0 = 42.5
118 x 145

Informazioni sulla scansione:

Data scansione: 15 Giugno 2017 ID: A061517
Tipo di scansione: f Lombare
Analisi: 15 Giugno 2017 11:32 Versione 12.6:7
Lombare
Operatore:
Modello: Delphi W (S/N 70404)
Commento:

Riepilogo risultati DXA:

Regione	Area (cm²)	BMC (g)	BMD (g/cm²)	T - score	PR (%)	Z - score	AM (%)
L1	14.31	14.02	0.980	0.5	106	1.0	113
L2	16.61	16.16	0.973	-0.5	95	0.1	101
L3	16.54	17.01	1.028	-0.5	95	0.1	101
L4	17.30	17.28	0.998	-1.1	89	-0.4	95
Totale	**64.77**	**64.47**	**0.995**	**-0.5**	**95**	**0.1**	**101**

Totale BMD CV 1.0%, ACF = 1.033, BCF = 1.005, TH = 8.206
Classificazione CHI: Normale
Rischio frattura: Non aumentato

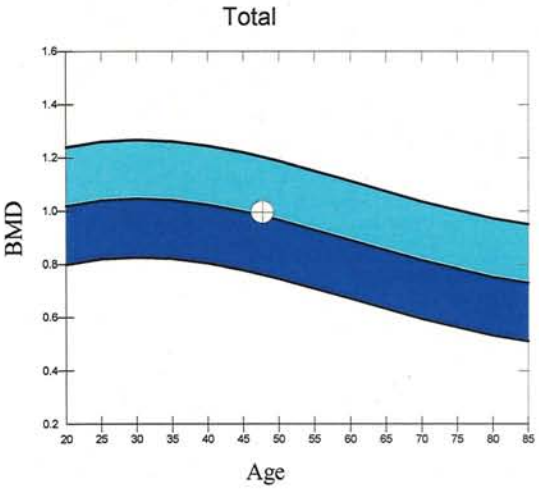

Commento del medico:

T-score vs. Bianco Femminile; Z-score vs. Bianco Femminile. Origine:Hologic

HOLOGIC®

UNIVERSITA' DI ROMA "TOR VERGATA"
POLICLINICO TOR VERGATA
CENTRO PER L'ATEROSCLEROSI

Nome: Fernando	Sesso: Femminile	Altezza: 170.0 cm
ID paziente: 1000-2017	Etnia: Bianco	Peso: 82.0 kg
Data di nascita: 07 Ottobre 1969		Età: 47

Medico di riferimento:

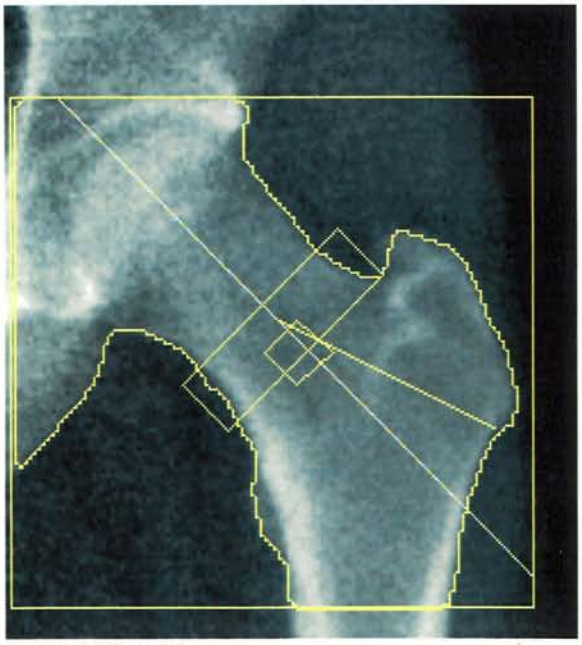

k = 1.138, d0 = 46.8
116 x 112
COLLO: -49 x 15

Informazioni sulla scansione:

Data scansione: 15 Giugno 2017 ID: A061517
Tipo di scansione: f Femore sinistro
Analisi: 15 Giugno 2017 11:30 Versione 12.6:7
Femore sinistro
Operatore:
Modello: Delphi W (S/N 70404)
Commento:

Riepilogo risultati DXA:

Regione	Area (cm²)	BMC (g)	BMD (g/cm²)	T - score	PR (%)	Z - score	AM (%)
Collo	**6.03**	**4.19**	**0.696**	**-1.4**	**82**	**-0.8**	**89**
Totale	39.71	33.75	0.850	-0.8	90	-0.4	95

Totale BMD CV 1.0%, ACF = 1.033, BCF = 1.005, TH = 6.036
Classificazione CHI: Osteopenia
Rischio frattura: Aumentato

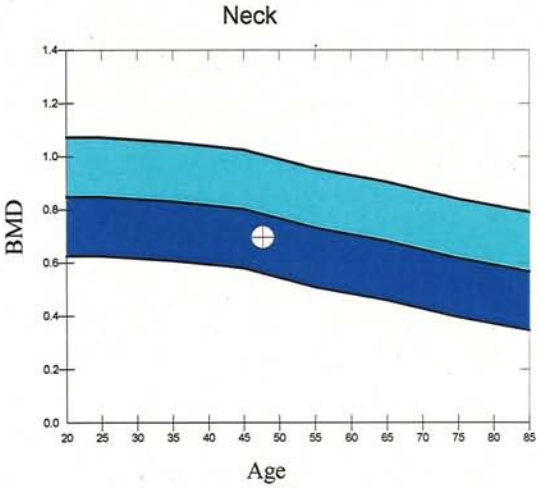

Commento del medico:

T-score vs. Bianco Femminile; Z-score vs. Bianco Femminile. Origine:NHANES

HOLOGIC®

UNIVERSITA' DI ROMA "TOR VERGATA"
POLICLINICO TOR VERGATA
CENTRO PER L'ATEROSCLEROSI

Nome: , Fernando	Sesso: Femminile	Altezza: 170.0 cm
ID paziente: 1000-2017	Etnia: Bianco	Peso: 82.0 kg
Data di nascita: 07 Ottobre 1969		Età: 47

Medico di riferimento:

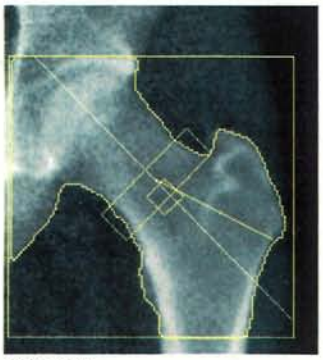

116 x 112
COLLO: -49 x 15

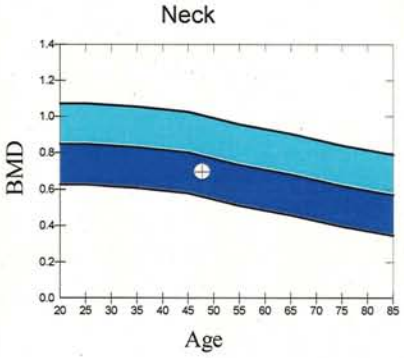

T-score vs. Bianco Femminile; Z-score vs. Bianco Femminile. Origine:NHANES

Data scansione: 15 Giugno 2017 - A0615170N

Riepilogo risultati DXA:

Regione	BMD (g/cm²)	T - score	Z - score
Collo	**0.696**	**-1.4**	**-0.8**
Totale	0.850	-0.8	-0.4

Totale BMD CV 1.0%
Classificazione CHI: Osteopenia
Rischio frattura: Aumentato

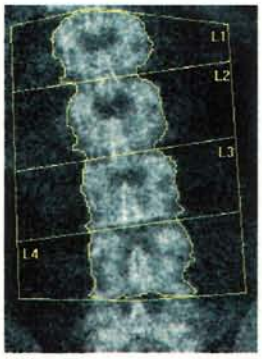

118 x 145

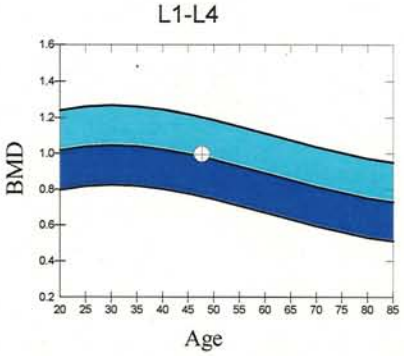

T-score vs. Bianco Femminile; Z-score vs. Bianco Femminile. Origine:Hologic

Data scansione: 15 Giugno 2017 - A0615170M

Regione	BMD (g/cm²)	T - score	Z - score
L1-L4	0.995	-0.5	0.1

Totale BMD CV 1.0%
Classificazione CHI: Normale
Rischio frattura: Non aumentato

HOLOGIC®